



問題13

耳 □□□

解法の要点

解説

基本事項

感覚器に関して、正しいのはどれか。

1. 中耳には蝸牛管がある.
2. 内耳にある球形嚢は平衡感覚をつかさどる.
3. 喉頭蓋の高さで下咽頭は食道に移行する.
4. 味覚は三叉神経に支配される.

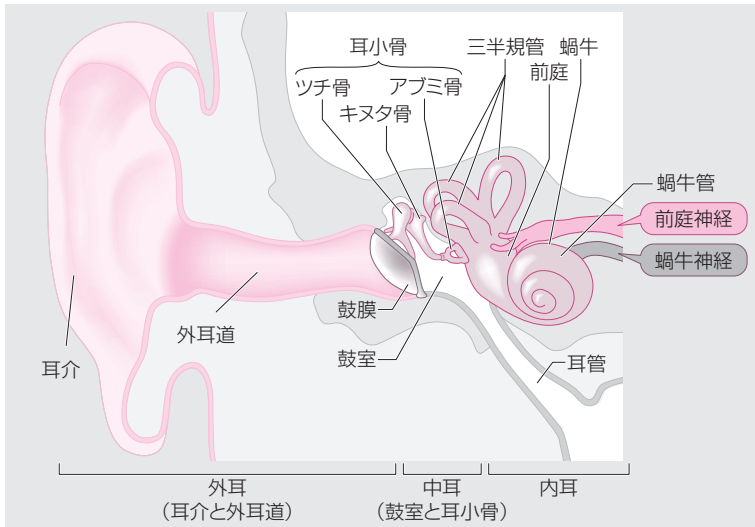
Ⅱ-10Ad

耳・咽頭・舌の解剖と生理に関する問題である。基本をしっかり理解しておこう。(RB-M2)
(RB-M2)

- × 1 中耳は鼓室と耳小骨（ツチ骨, キヌタ骨, アブミ骨）, 耳管がある。蝸牛管は内耳にある。
- 2 文章どおり。内耳の前庭に卵形嚢と球形嚢があり、平衡感覚に関わる。
- × 3 下咽頭は輪状軟骨の高さで食道に移行する。
- × 4 味覚は顔面神経と舌咽神経に支配されている。

正解 2

▼ 耳の解剖



医療情報科学研究所 編：病気がみえる7 脳・神経。第1版。メディックメディア。2011。p.234より改変

▼ 咽頭・喉頭の解剖

